RTG a CT vyšetření dutiny nosní a paranazálních sinů

Pavel Proks

INVESTICE DO ROZVOJE VZDĚLÁVÁNÍ

Indikace k RTG a CT vyšetření dutiny nosní a paranasálních dutin

- Výtok z nosu, epistaxe, kýchání, stridor
- Trauma orofaciální oblasti
- Otok, bolestivost, změny a deformity orofaciální oblasti
- Exoftalmus
- Epifora

Typy lebek u psů

Dolichocefalie

Mesaticefalie
(Mesocefalie)

Brachycefalie

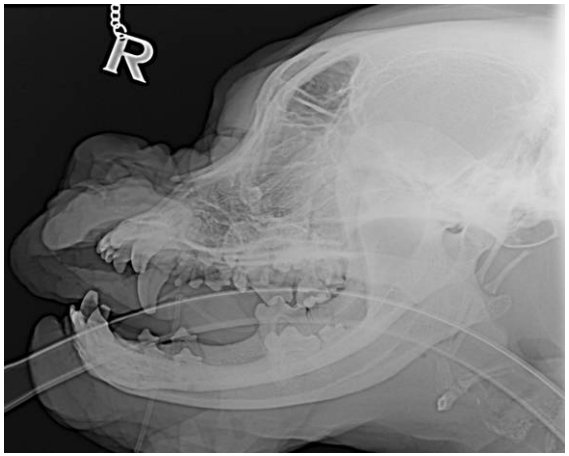

Typy lebek u koček

„Normální" lebka

Brachycefalie

Variabilita normálního nálezu

- Deviace vomeronazálního septa - variabilita normálního nálezu u brachycefalických plemen a krátkolebých koček
- Absence frontálních sinů u brachycefalických plemen

RTG projekce

- Základní RTG projekce

  Laterolaterální (LL)

  Dorzoventrální (DV), ventrodorzální (VD)

- Doplňkové RTG projekce

  Dorzoventrální (DV) intraorální

  Ventro 20° rostrální-dorzokaudální šikmá (V20°R-DCd)

  Rostrokaudální (RCd) kaudorostrální projekce horizontálním paprskem

  Ventrolaterální 45° dorzolaterální šikmá projekce (VL 45°-DLO)

Laterolaterální (LL dx.) projekce

- Vhodná k posouzení kostního podkladu dutiny nosní
- Nedostatečná k posouzení unilaterálních změn

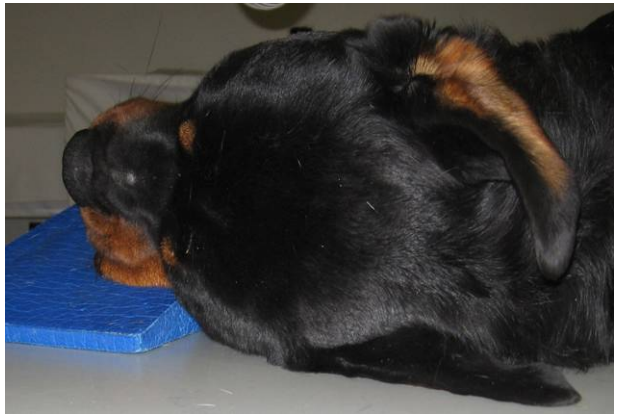

Laterolaterální (LL dx.) projekce

Nedostatečná k posouzení unilaterálních změn

Unilaterální zastínění levé poloviny dutiny nosní nezřetelné z LL projekce

Dorzoventrální DV (VD) projekce

- Posouzení symetrie dutiny nosní
- Integrity vomeronazálního septa a částěčně i *lamina cribriformis*
- Superpozice mandibuly neumožňuje hodnotit laterální a rostrální část dutiny nosní

DV projekce

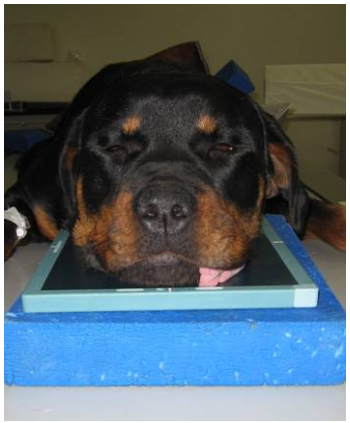

VD projekce

Ventro 20°rostrální-dorzokaudální šikmá projekce

- Zobrazení dutiny nosní bez superpozice mandibuly
- Posouzení integrity vomeronazálního septa a symetrie dutiny nosní
- Problematická u brachycefalických plemen

Ventro 20°rostrální-dorzokaudální šikmá projekce

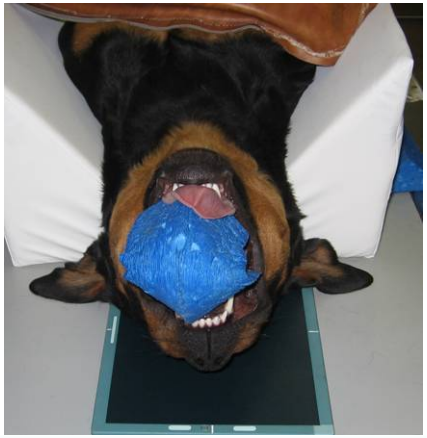

Ventro 20°rostrální-dorzokaudální šikmá projekce

Nedostatečně otevřená dutina ústní
superpozice mandibuly
a kaudální části dutiny nosní

Vhodně napolohovaná
Projekce dutiny nosní

Dutina nosní u brachycefalického plemene

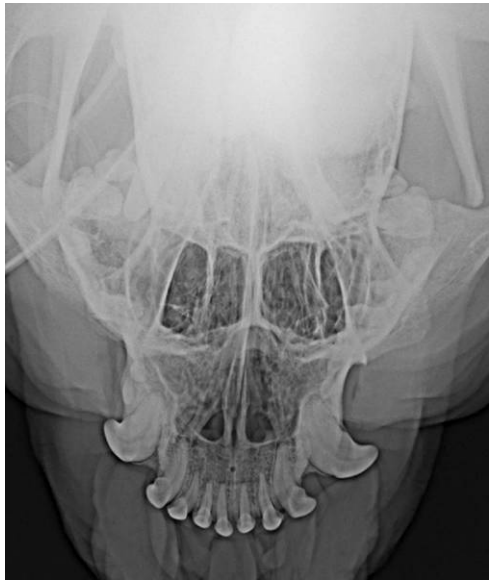

Ventrodorzální šikmá projekce V30°CdDRO

- Alternativní projekce pro zobrazení dutiny nosní u brachycefalic-kých plemen

V30°CdDRO

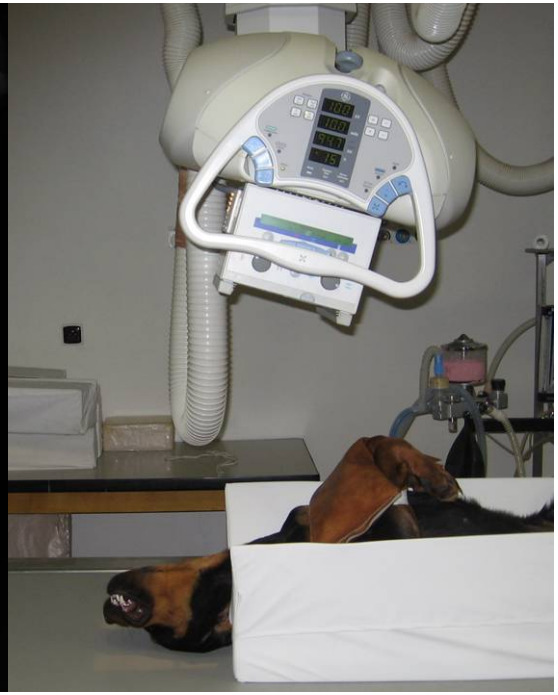

Dutina nosní - DV intraorální projekce

- Posouzení rostrální části dutiny nosní bez superpozice mandibuly



Rostrokaudální (RCd) projekce

- Zobrazení frontálních sinů (zastínění, lýza kostního podkladu, periostální reakce)

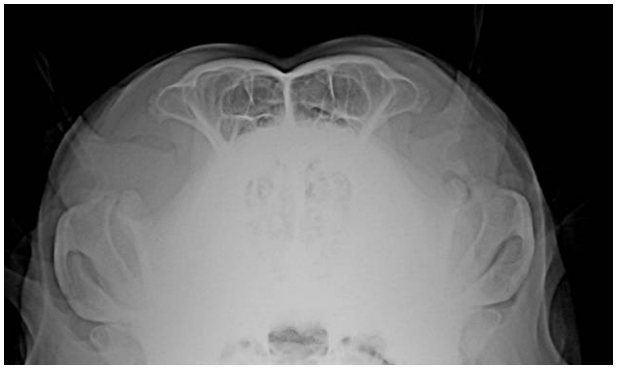

RCd

CdR

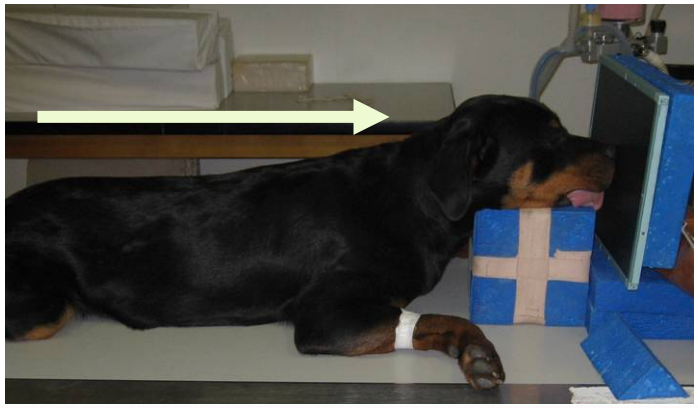

Ventrolaterální 45°dorzolaterální šikmá projekce (VL45°-DLO)

- Posouzení zubního oblouku maxily
- Částečně posouzení frontálních sinů bez superpozice

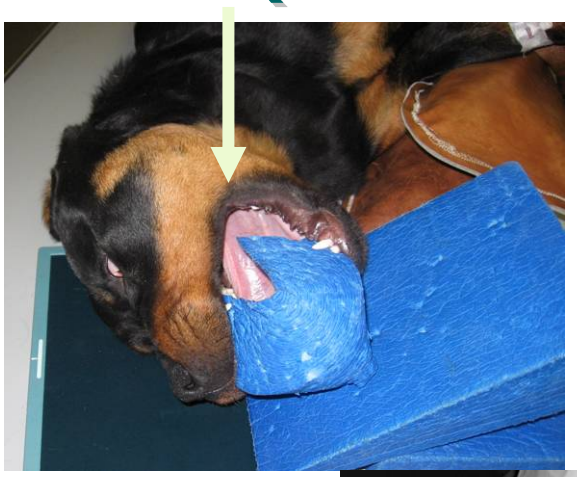

CT vyšetření dutiny nosní a paranasálních dutin

- Proč používat CT ?
- Příčné řezy orgány (obraz ve vrstvách)
  - Bez superpozice jednotlivých orgánů
  - Zobrazení regionální anatomie
  - Zobrazení orgánů v různých rovinách (po rekonstrukci)
- Lepší kontrast tkání (více stupňů šedi)
- Zobrazení oblastí nepřístupných nebo obtížně přístupných pro RTG/USG vyšetření

CT vyšetření dutiny nosní a paranasálních dutin

Scout, pilot view, topogram

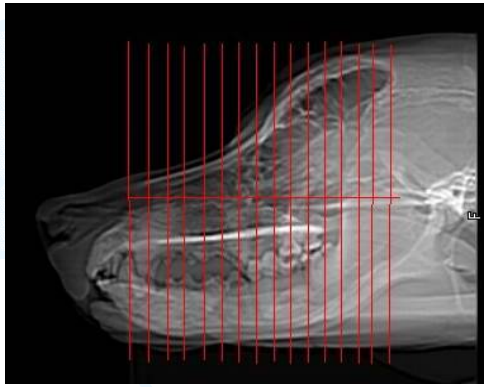

Řezy v axiální rovině v různých oknech

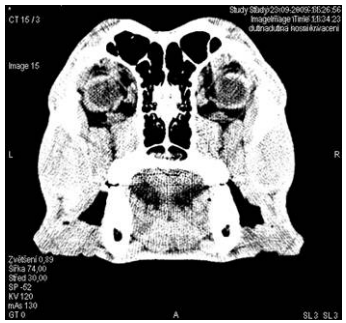

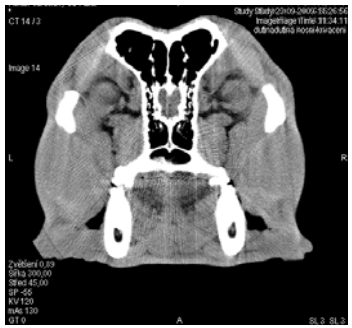

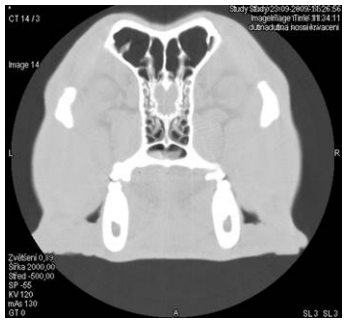

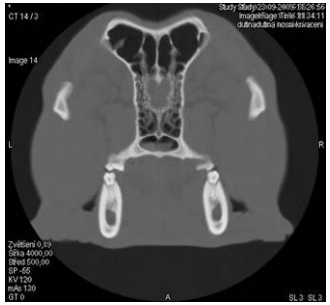

CT kontrastní vyšetření

- Zvýšení kontrastu tkání
- Zvýšené sycení kontrastem v dobře krvených tkáních (neoplazie, zánět)
- Absence sycení kontrastem v nekrotické tkáni

Prekontrastní vyšetření

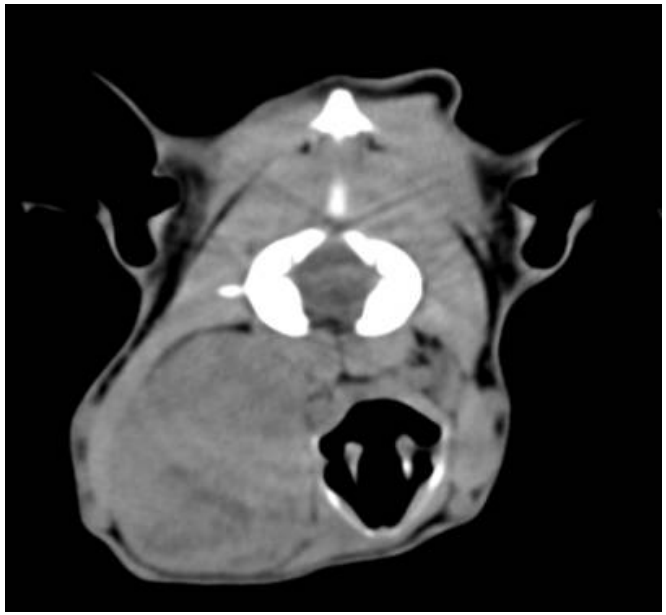

Postkontrastní vyšetření

Multiplanární rekonstrukce (MPR)

Rekonstrukce v sagitální rovině (výpočet)

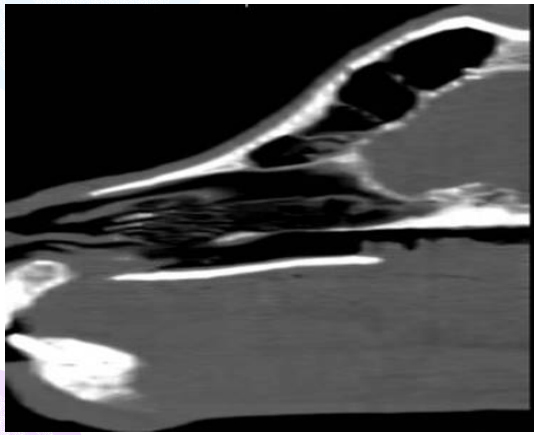

Sken v axiální rovině (originální data)

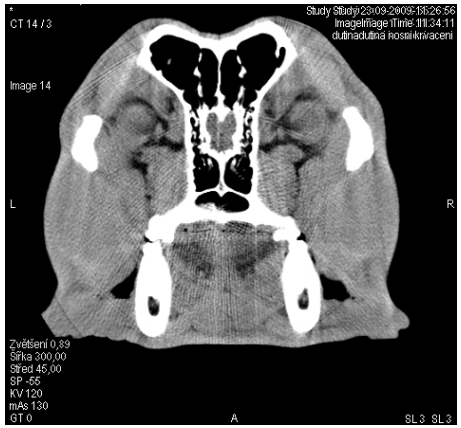

Rekonstrukce v dorzální rovině (výpočet)

3D rekonstrukce (volume/surface rendering)

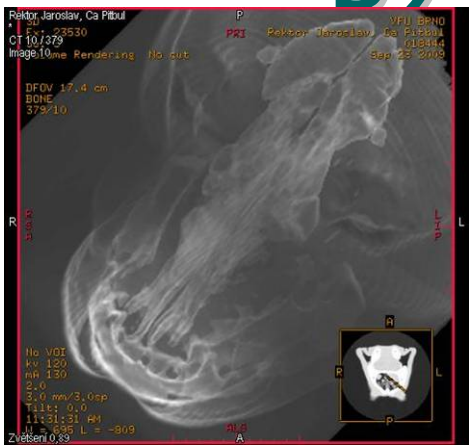

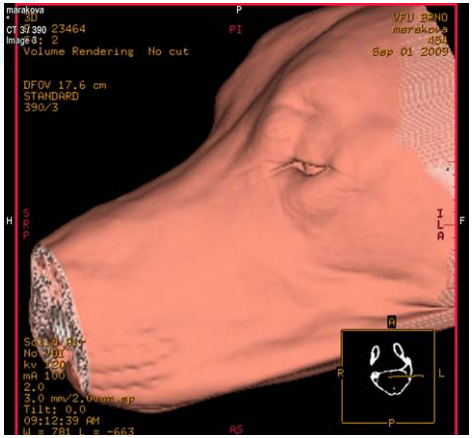

Virituální endoskopie

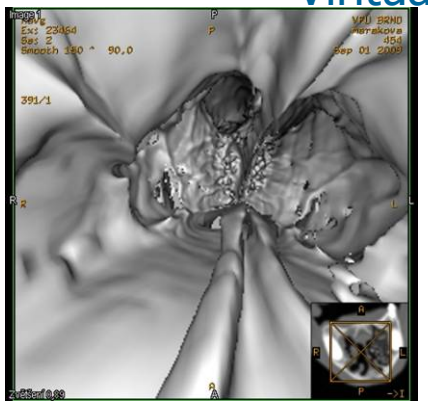

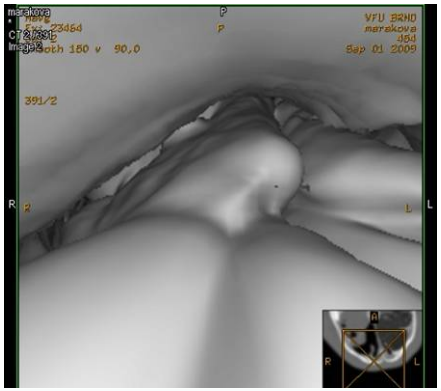

Patologie v dutině nosní a paranasálních dutinách

- Mykotické infekce (Ca - aspergilóza, Fe - kryptokokóza)
- Neoplazie (karcinomy, sarkomy, kulatobuněčné neoplazie)
- Nespecifické rinitídy/sinusitídy (lymfocytárně-plazmocytární, eosinofilní)
- Parazitární infekce (*Pneumonisus caninum*)
- Cizí tělesa (radioopakní, radiolucentní)
- Traumata
- Krvácení
- Nasofaryngeální polypy

Rentgenologicky hodnotitelné změny

- Zvýšení opacity v dutině nosní (unilaterální, bilaterální).
- Projasnění (snížení opacity) v dutině nosní (unilaterální, bilaterální).
- Lýza/destrukce nosních konch.
- Lýza kostního podkladu dutiny nosní.
- Periostální reakce.
- Destrukce vomeronazálního septa.
- Efekt masy v dutině nosní (deviace vomeronazálního septa).
- Zbytnění (kalcifikace, plyn) v měkkých tkání
- Rentgenologické změny nejsou specifické pro konkrétní onemocnění.
- RTG nejvýraznější změny mají neoplastická a mykotická onemocnění.

Zastínění v dutině nosní se zachovanou vizualizací nosních skořepin

Bilaterální:

- Podexponovaný rentgenogram
- Nedostatečně vyvolaný rentgenogram

Často bilaterální:

- Nespecifiká rinitída (lymfocytárně - plazmocytární, eosinofilní)
- Hyperplastická rinitída
- Kartagenerův syndrom
- Primární ciliární dyskineze
- Kryptokokóza
- Fibrózní osteodystrofie (sekundární hyperparathyeróza)
- Krvácení (systémové choroby)

Často unilaterální

- Rinitída spojená s onemocněním zubů
- Cizí tělesa v dutině nosní

Zastínění v dutině nosní s destrukcí nosních skořepin (destrukcí vomeronazálního septa a kostního ohraničení)

Často unilaterální:

- Neoplazie (karcinom, sarkom, lymfosarkom)
- Nosní polypy
- Cizí tělesa (chronická)
- Mykotická rinitída (s retencí nekrotického materiálu, mykotické granulomy)

Projasnění (snížená opacita) v dutině nosní se zachovanou vizualizací nosních skořepin

Bilaterální

- Podexponovaný rentgenogram
- Nedostatečně vyvolaný film
- Sekundární radiace snižující kontrast rentgenogramu.

Projasnění s destrukcí (sníženou vizualizací) nosních skořepin

- Mykotické infekce (*Aspergillus*, *Penicillium*)
- Virové infekce koček (herpesvirus, kalicivirus)
- Cizí tělesa (chronická)

Neoplazie

- Plemenná predispozice: dolichocefalická a mesaticefalická plemena (bobtail, skotský teriér, kolie, šeltie, německý krátkosrstý ohař)
- 1-2 % všech neoplazií u psů
- Maligní Ca 75 %, (karcinomy 60 %, sarkomy 30%,) Fe 92 % (neepiteliální tumory 57-70 %, nejvíce lymfomy)
- Lokálně agresivní
- Metastáze v 0-12 % případů (regionální mízní uzliny, plíce), častěji metastazují karcinomy
- Primární lokalizace v kaudální části dutiny nosní

RTG/CT příznaky neoplazie:

- Lýza kostního ohraničení dutiny nosní.
- Deviace a lýza vomeronasálního septa.
- Léze často postihuje všechny struktury v dutině nosní.
- Generalizovaně zvýšená opacita (unilaterálně, bilaterálně) v dutině nosní.
- Opacita měkké tkáně (tekutiny) v ipsilaterálním frontálním sinu.
- Generalizovaně snížená kresba nosních turbinálií (čichového bludiště).
- Na rozdíl od destruktivní formy chronické rinitidy převažuje v dutině nosní opacita měkké tkáně. CT je senzitivnější v lokalizaci a rozsahu neoplazie (88%) než nativní RTG vyšetření (72%).

Pozitivní prediktivní hodnota jednotlivých kritérií při výskytu neoplazií:

- Lýza kostního podkladu ohraničení dutiny nosní 88%.
- Léze postihující celou ipsilaterální nosní dutinu 85%.
- Měkkotkáňová opacita v ipsilaterálním frontálním sinu 78%.
- Vymizení vizualizace nosních konch 67%.
- Výskyt všech RTG příznaků u jednoho zvířete 94%.

Neoplazie - lýza kostného ohraničení dutiny nosní

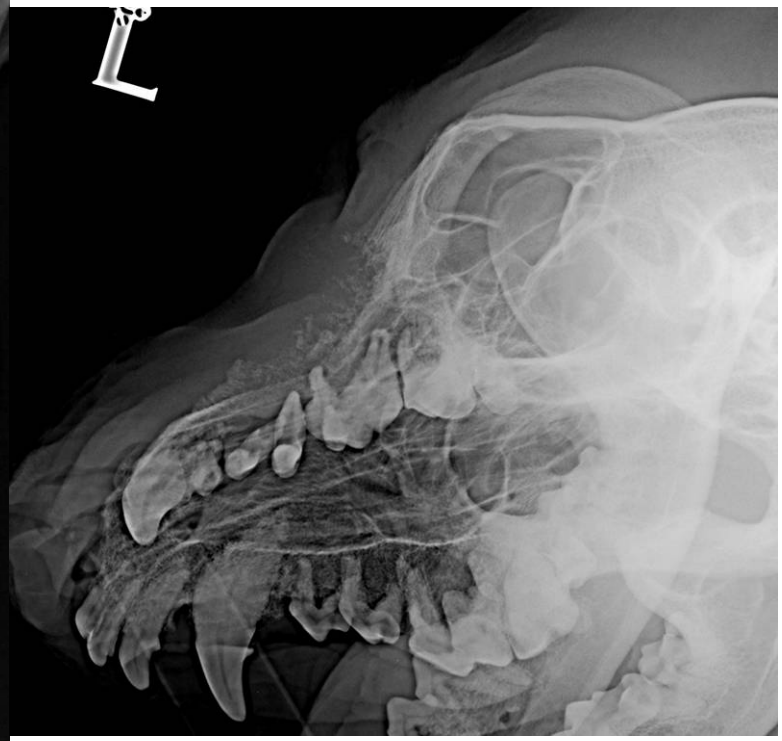

Neoplazie - destrukce vomeronazálního septa, destrukce konch, unilaterální zastínění dutiny nosní

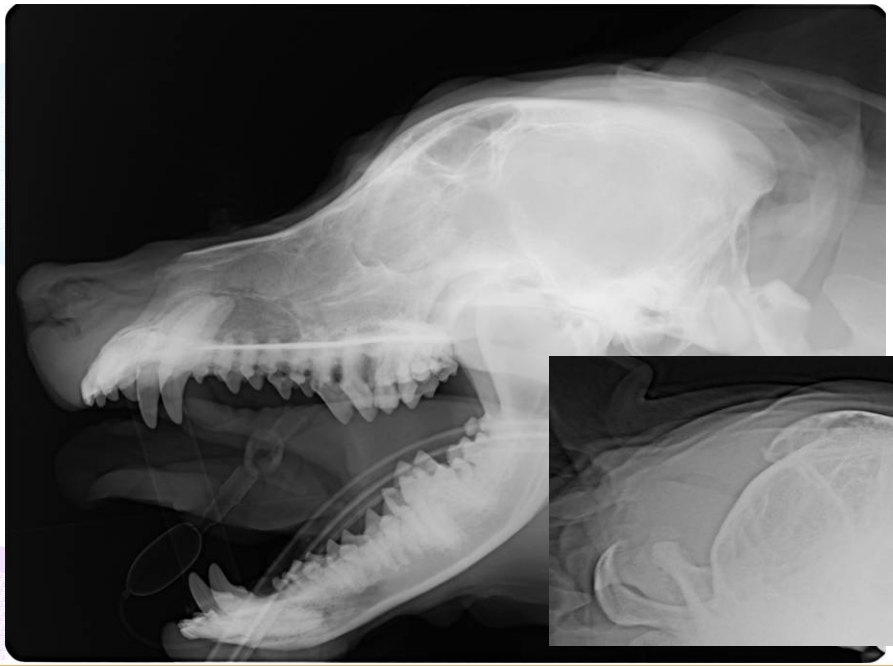

Neoplazie - adenokarcinom

Neoplazie vycházející z dutiny nosní

Normální nález

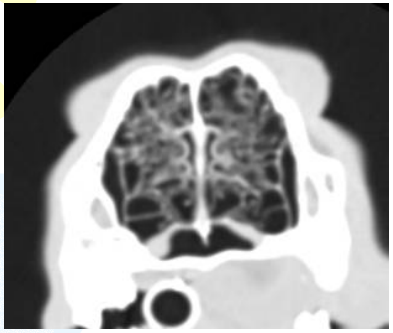

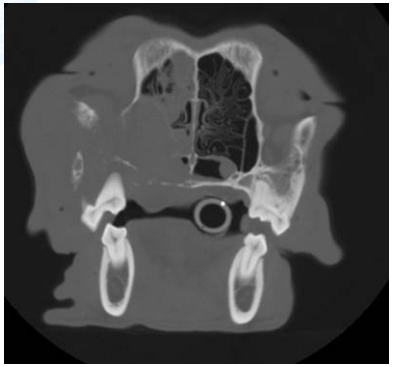

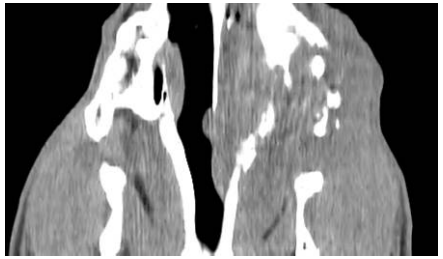

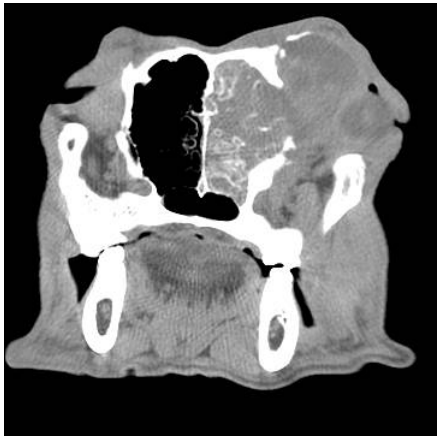

Metastázy

- Nosní neoplazie
- Metastázy v 0-12 % případů
- Regionální mízní uzliny
- Plíce (častěji karcinomy)

Mykotické infekce - aspergilóza

- Aspergilóza (*Aspergillus fumigatus, flavus*)
- Kryptokokóza (*Cryptococcus neoformans*)
- Penicilóza (*Penicillium sp*.)
- Rhinosporidióza (*Rhinosporidium sp*.)
- **Predispozice:** mladí jedinci dolichocefalických plemen

Aspergilóza - RTG příznaky

- *Aspergillus flavus* - saprofytická plíseň
- Kultivována u cca 40 % psů bez klinických příznaků
- Destruktivní rinitída:

  Lýza kostních skořepin (projasnění, snížení opacity zejména v rostrální části dutiny nosní)

  Fokální zastínění (zvýšení opacity) zejména v kaudální části dutiny nosní (mykotické granulomy)

  Snížená vizualizace nosních skořepin (zesílení mukózy)

  Zastínění ipsilaterálního frontálního sinu

  Reaktivní hyperostóza (zesílení frontální kosti)

  Erozivní destrukce kostního podkladu dutiny nosní a frontálního sinu.

Aspergilóza

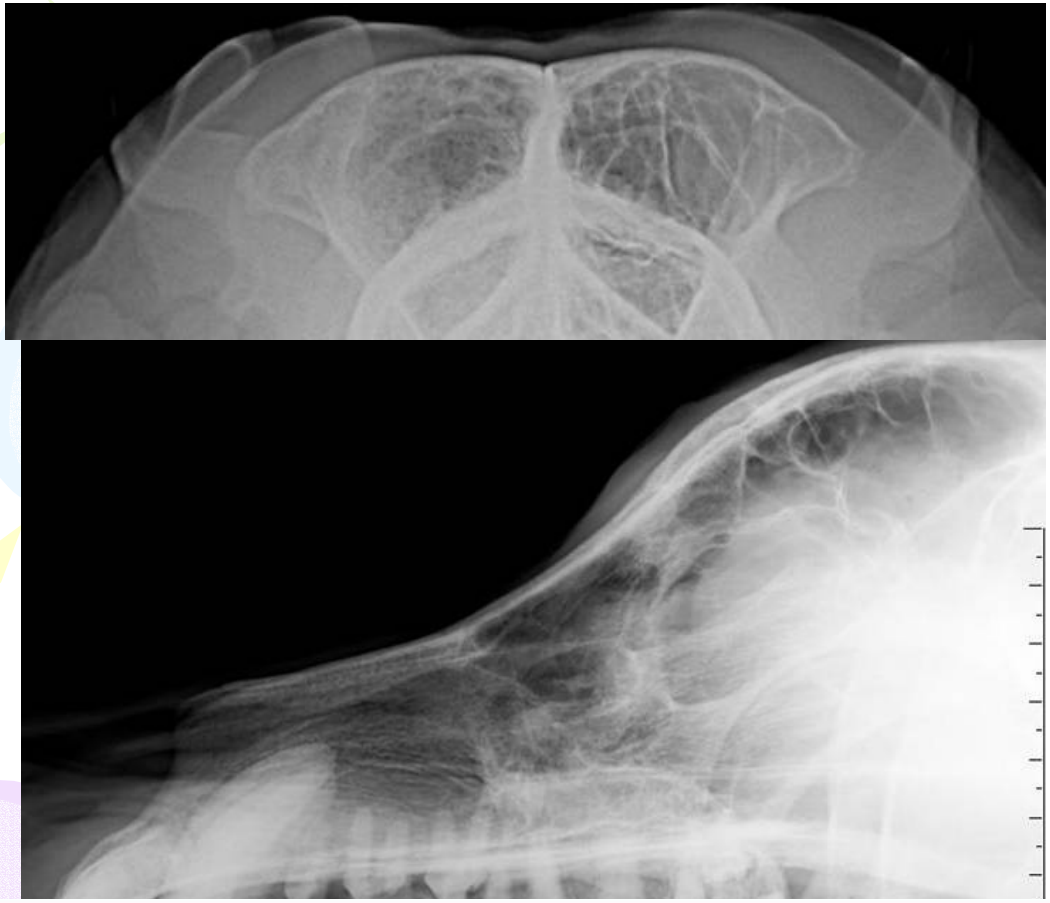

Aspergilóza

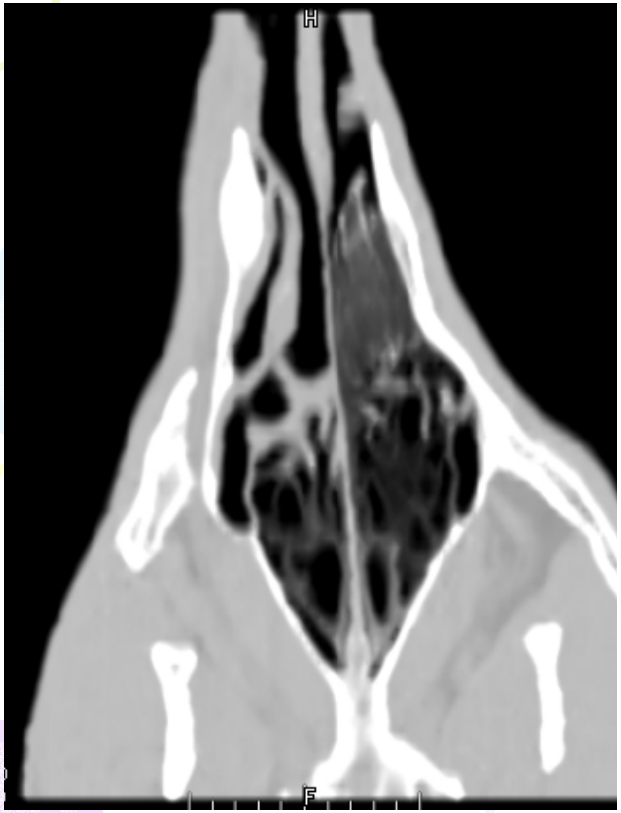

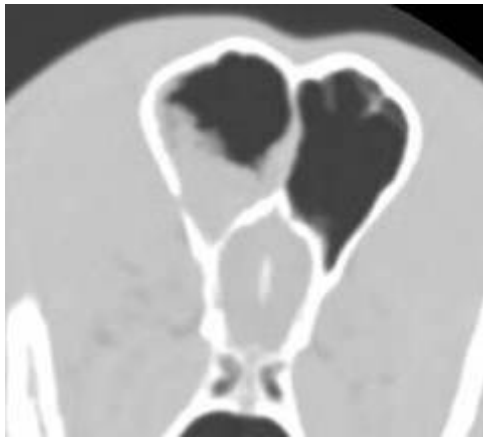

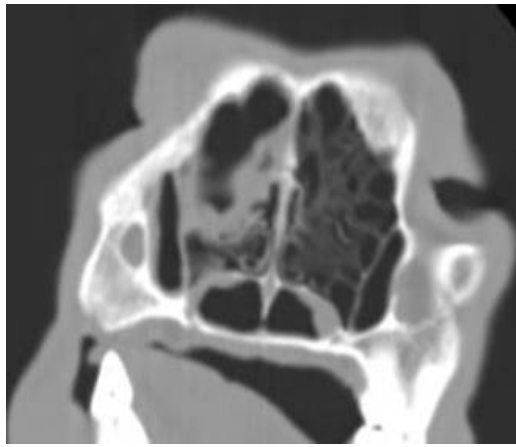

Kryptokokóza

- *Cryptococcus neoformans* (saprofytická plíseň)
- Nejčastější plísňová infekce u koček
- Zastínění v dutině nosní

Krvácení

- Systémová hypertenze
- Multipní myelom
- Hyperviskozita
- Trauma
- Neoplazie, mykózy
- Zvýšená opacita v dutině nosní

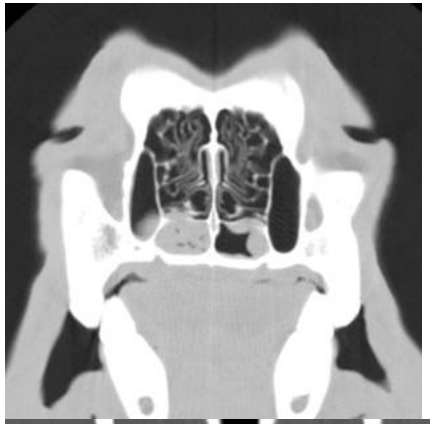

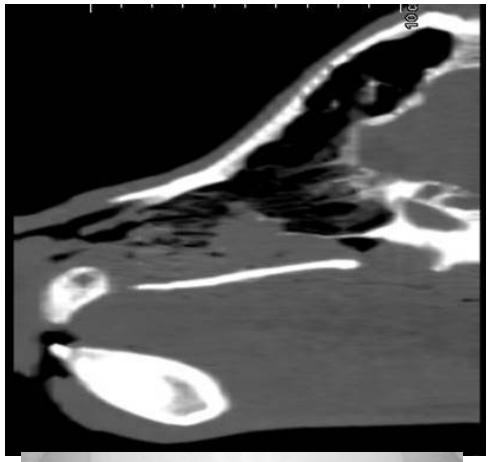

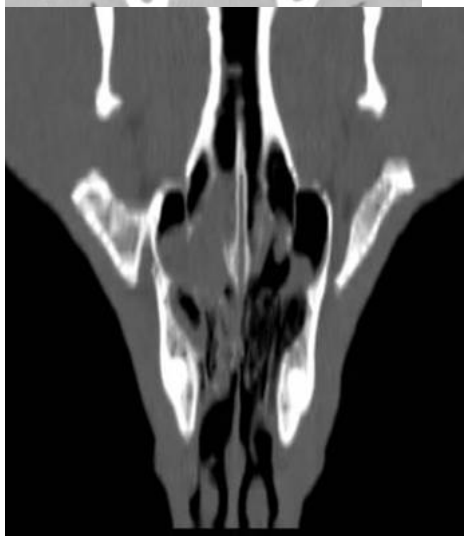

Rinitída

- Etiologie: virová, bakteriální, parazitární, cizí tělesa, nespecifické rinitídy (eosinofilní, lymfocytárně-plazmocytární)
- Akutní - snížená vizualizace nosních konch
- Difúzní zvýšení opacity v dutině nosní
- V 30 % (Fe) až 55 % (Ca) případů bez RTG příznaků

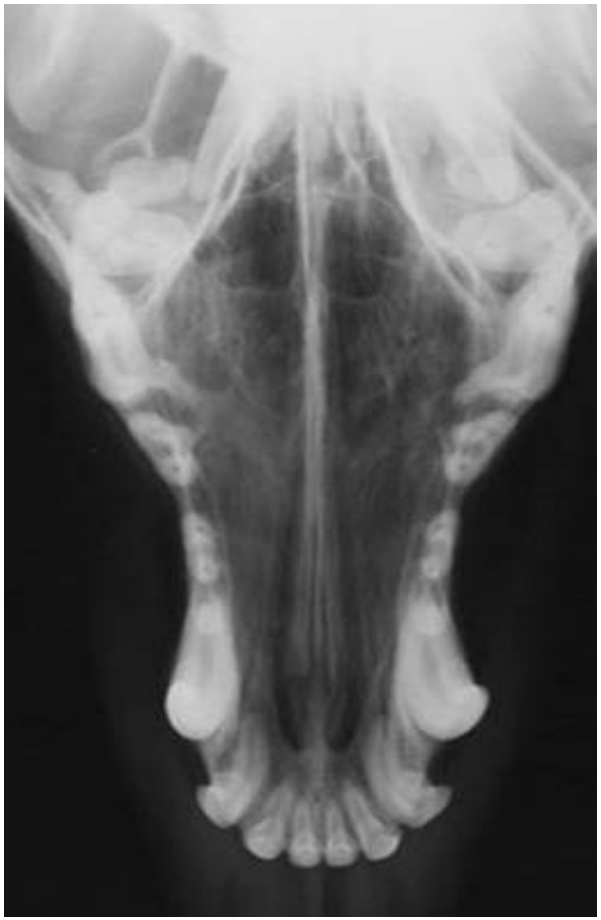

Cizí tělesa

- Radioopakní - RTG detekovatelné
- Radiolucentní (osiny) RTG nezřetelné
- Unilaterální zastínění nosní dutiny
- V chronických stádiích destruktivní rinitída

Onemocnění zubů

- Dentogenní cysty
- Onemocnění periodontu a endodontu
- Neoplazie v dutině ústní přecházející do dutiny nosní

Dentogenní cysta

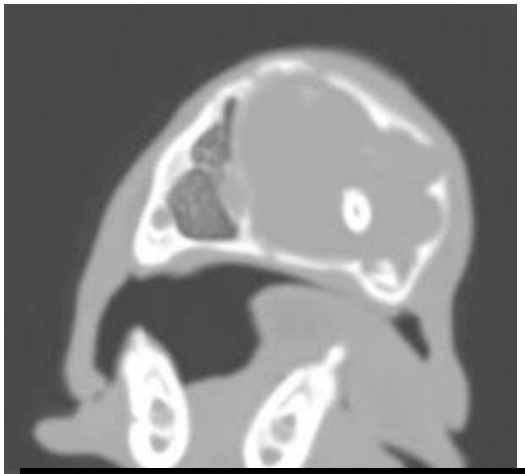

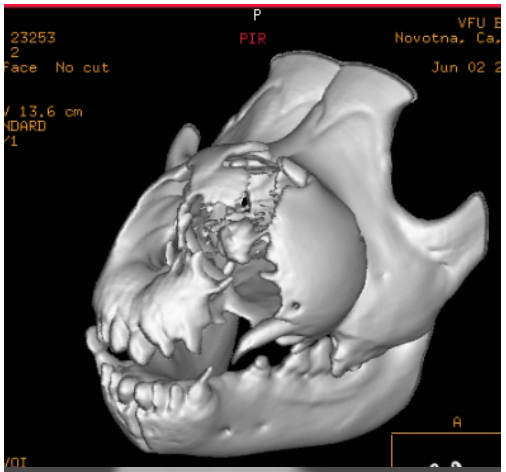

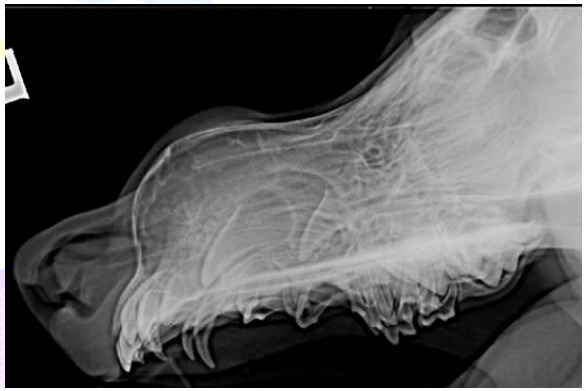

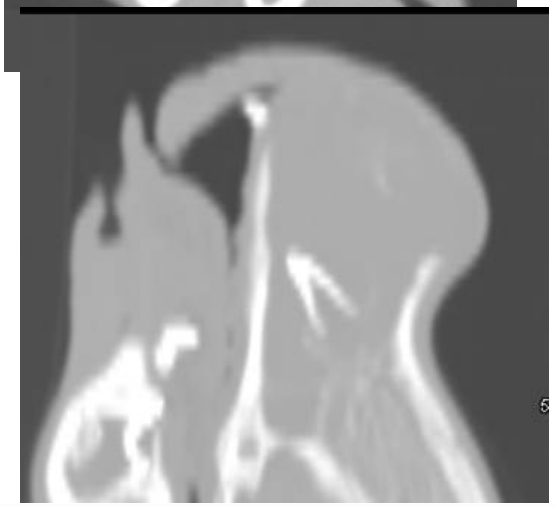

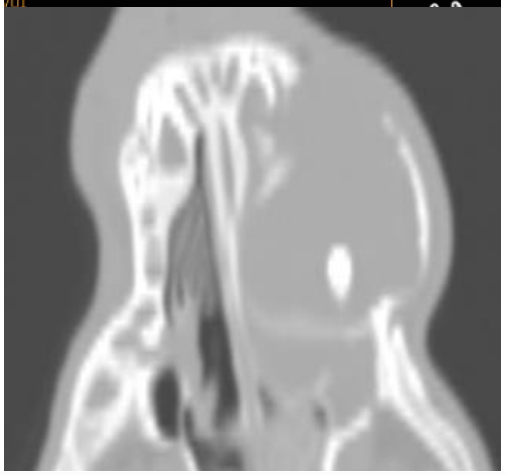

Periapikální radiolucence

- Periapikální radiolucence (granulom, absces, osteomyelitída)
- Vymizení *lamina dura*
- Přestup do dutiny nosní

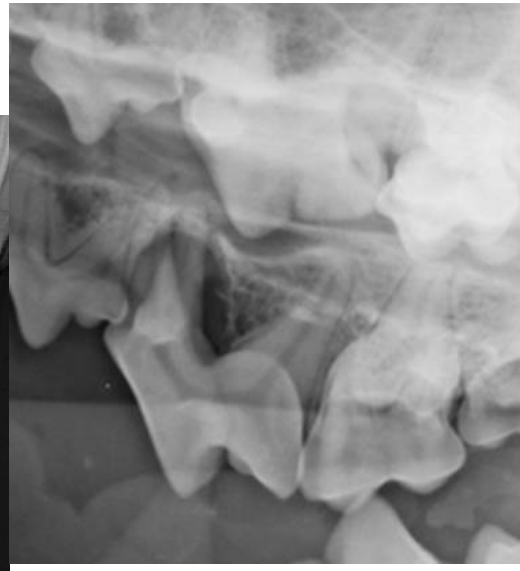

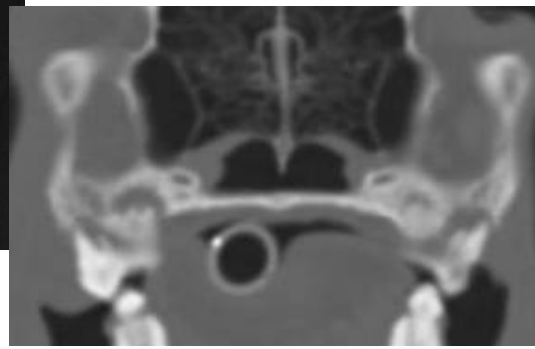

Neoplazie v dutině ústní prominující do dutiny nosní

- Skvamocelulární karcinom
- Maligní melanom
- Fibrosarkom
- Primární kostní neoplazie
- Odontogenní tumory (ameloblastom, adamantinom)

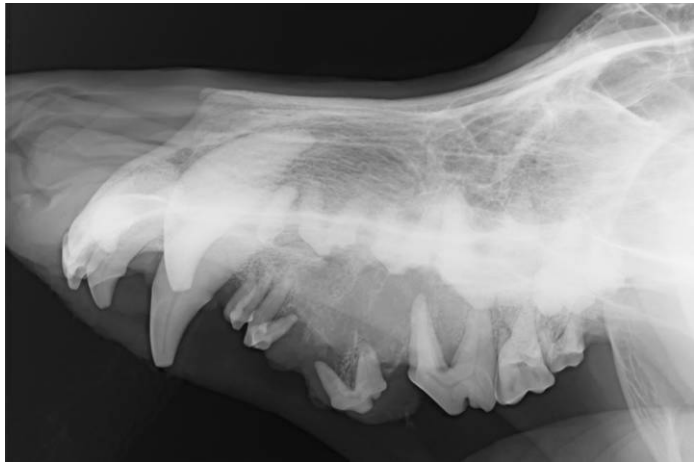

Fraktury

- Na RTG často nezřetelné
- Na CT dobře detekovatelné

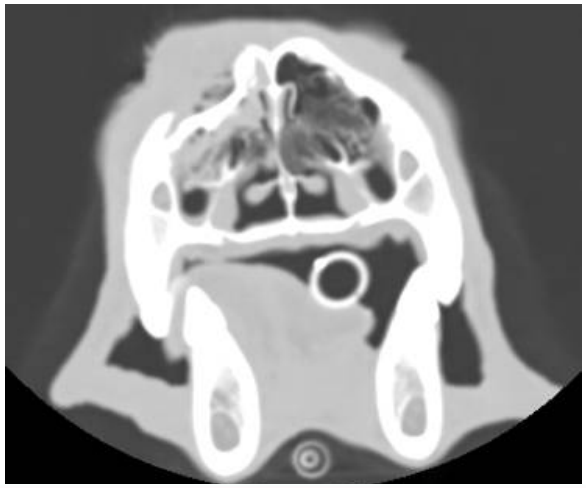

Nazofaryngeální polyp

- Nenádorové zánětlivé onemocnění
- Vycházejí ze středního ucha nebo Eustachovy trubice
- Mohou zasahovat do nasofaryngu (masa opacity měkké tkáně)
- Plemenná predispozice u Mainských mývalých koček

Nazofaryngeální polyp

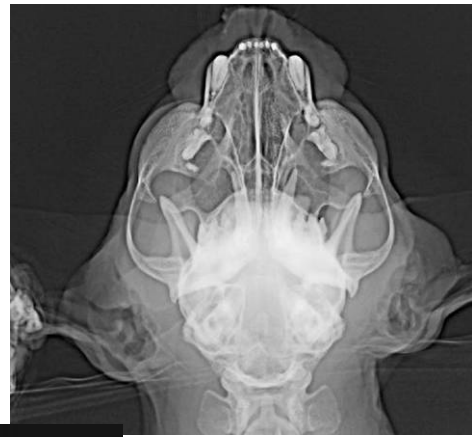

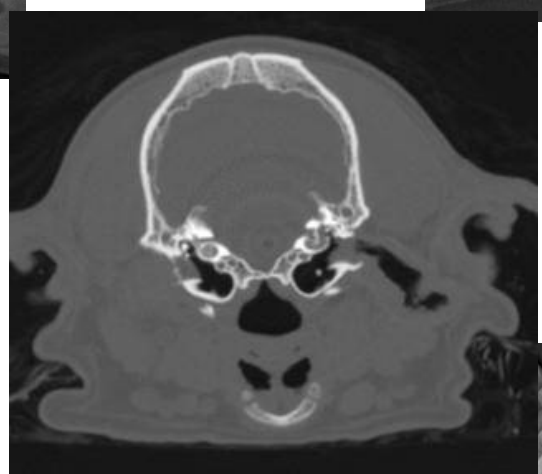

Normální nález

Faryngeální masy

- Neoplazie (adenokarcinom, lymfom)
- Absces (cizí tělesa)

Faryngeální masa

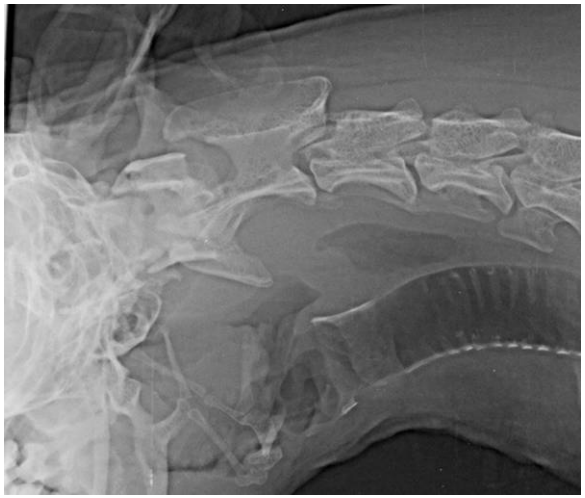

Superpozice ucha imitující masu

Hyperparathyreóza

- Primární
- Sekundární -
  Renální (lebka)
  Nutriční (apendikulární skelet)
- Vymizení *lamina dura*
- Generalizovaná demineralizace skeletu splanchnokránia

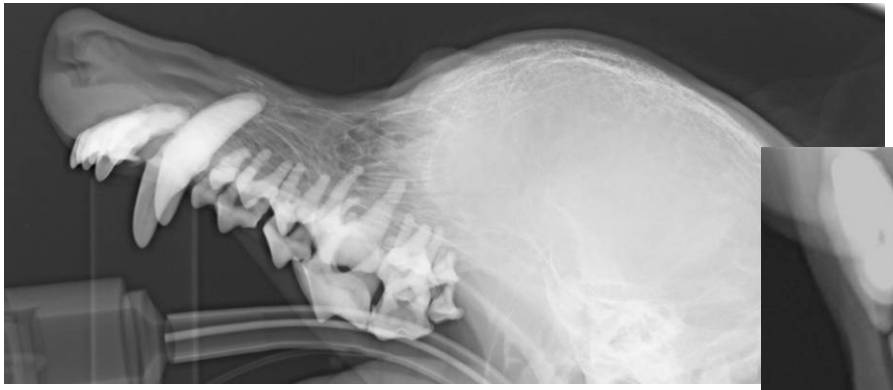

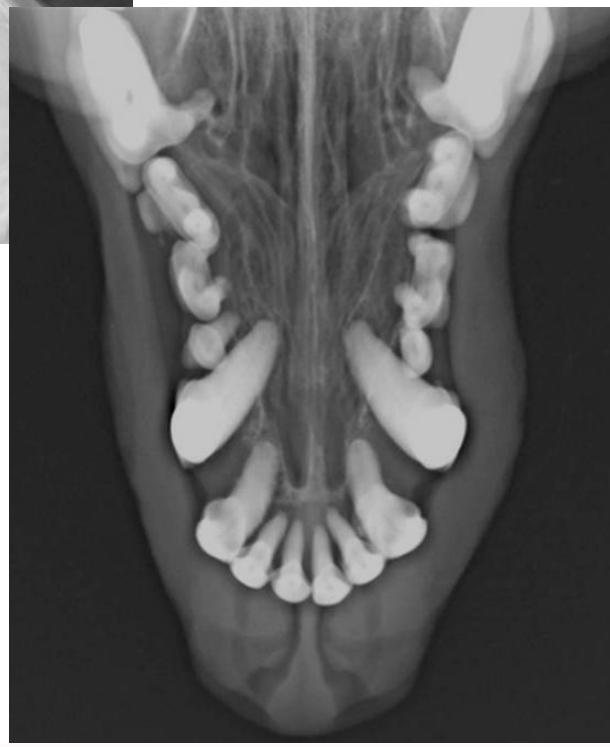

Kraniomandibulární osteopatie

- Plemená predispozice u WHWT
- Mladí jedinci

  3-8 m

Hyperostóza v oblasti tympanické buly
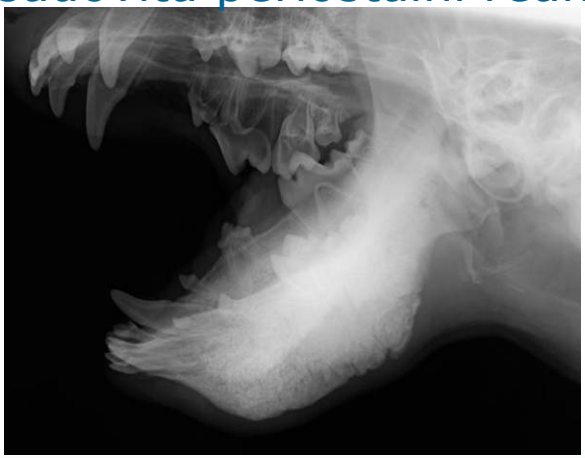
Palisádovitá periostální reakce